Экспериментальная модель реконструкции кости путем остеогенной трансформации аутотрансплантированных свежевыделенных стромальных клеток жировой ткани

Experimental model of bone reconstruction by osteogenous transformation of autografted freshly-isolated stromal cells from adipose tissue

В. Б. КАРПЮК[1], проф. М. Д. ПЕРОВА[2], член-корр. РАМН проф. В. А. КОЗЛОВ[3], проф. М. Г. ШУБИЧ[4], О. Н. ПОНКИНА[4], Е. А. МЕЛЬНИК[3]

[1]Южно-Российский центр пластической хирургии, г. Краснодар

[2]Краснодарский центр пародонтологии и дентальной имплантации

[3]Санкт-Петербургская медицинская академия последипломного образования

[4]Кубанский государственный медицинский университет, Краснодар

V. B. KARPYUK[1], professor M. D. PEROVA[2], full member of the Russian Academie of Medical Sciences professor V. A. KOZLOV[3], professor M. G. SHUBICH[4], O. N. PONKINA[4], E. A. MEL'NIK[3]

[1]Yuzhno-Rossiysky Centre of Plastic Surgery, Krasnodar

[2]Centre of Parodontology and Dental Implantation, Krasnodar

[3]State Medical Academy of Post-Diploma Education, Sankt-Peterburg

[4]Kubanskaya State Medical Academy, Krasnodar

Введение

Восстановление кости, как известно, – чрезвычайно актуальная проблема в пластической и реконструктивной хирургии. Показаниями к костной пластике чаще всего служат многочисленные осложнения переломов костей (ложные суставы, дефекты костей, травматический остеомиелит), врожденные и приобретенные деформации костей, дистрофические поражения скелета (артроз, остеохондроз), дефекты костей после радикальных операций по поводу опухолей, туберкулеза костей. Как правило, изъян замещают участком другой кости либо создают условия для постепенного замещения дефекта вновь образованной костной тканью [1]. При этом большинство применяемых сегодня методов костной пластики не лишено недостатков, а поиск надежного и безопасного костнопластического материала продолжается.

В основе нашего подхода лежит ряд современных положений из области клеточной биологии и тканевой инженерии. Во-первых, это учение о мезенхимальных стволовых клетках, неотъемлемым свойством которых, как известно, является способность к пролиферации и мультилинейной дифференцировке, в том числе по остеогенной линии. Во-вторых, это данные о том, что источником таких клеток может служить жировая ткань, откуда они могут быть получены в достаточном количестве и с минимальным дискомфортом для пациента.

[1]В. Б. КАРПЮК
Россия, 350072, Краснодар, а/я 383
Тел.: (861) 257-08-00
E-mail: vkarpyuk@mail.ru

[1]V. B. KARPYUK
Krasnodar, a/ya 383, 350072, Russia
Tel.: (861) 257-08-00
E-mail: vkarpyuk@mail.ru

Цель настоящей работы – изучить возможность реконструкции кости путем остеогенной трансформации аутологичных свежевыделенных стромальных клеток жировой ткани, трансплантированных в область дефекта нижней челюсти морских свинок.

Материалы и методы

Эксперимент проводили на 12 морских свинках 8–10-месячного возраста с массой тела 600–800 г. Стромальные клетки жировой ткани получали из липоаспирата паховой жировой подушки животного в соответствии с методикой, приведенной в работах Zuk и соавт. [15]. Под внутрибрюшинным тиопенталовым наркозом (40 мг/кг массы животного) и местной анестезией 40 мл 0,25 %-м раствором лидокаина с адреналином (1:1 000 000) выполняли шприцевую липоаспирацию из области паховой жировой подушки в объеме 5 мл. Жир промывали физиологическим раствором и помещали в стерильный пластиковый мешок, куда добавляли раствор коллагеназы I типа (Collagenase Type I, EUROBIO Biotechnology, France) в стерильном фосфатном буфере (Dulbecco's phosphate buffered saline without Ca & Mg, 1X solution, sterile solution, EUROBIO Biotechnology, France) для создания 40 мл 0,075 %-го раствора. Кусочки жировой ткани в течение 30 мин периодически осторожно через стенки мешка разминали на водяной бане при 370 °С. После повторного промывания материала в фосфатном буфере и центрифугирования в течение 10 мин при 2750 об/мин получали 0,2–0,4 мл плотного осадка в виде суспензии. Под внутрибрюшинным тиопенталовым наркозом и местной анестезией 0,25 %-м раствором лидокаина с адреналином (1:10 000) после удаления шерсти в подчелюстной области и антисептической обработки операционного поля делали разрез по нижнему краю угла и тела нижней челюсти длиной 2,5 см. Послойно рассекали подлежащие ткани до кости и обнажали тело и угол нижней челюсти. С обеих сторон кости отслаивали мышцы и с помощью корончатой фрезы создавали сквозной дефект диаметром 5 мм (рис. 1). Вырезанный столбик кости делили на четыре равные части и каждую по отдельности измельчали в ступке. Слева в дефект трансплантировали полученную из жира суспензию с добавлением $^1/_4$ части вырезанной фрезой и измельченной кости (опыт). Справа в дефект вводили только измельченную кость (контроль). Мышцы сводили и рану послойно ушивали кетгутом 5–0 и полиамидом 4–0.

Через 12 нед после трансплантации животных выводили из эксперимента введением летальной дозы тиопентала натрия. Костно-мышечный препарат нижней челюсти фиксировали в 10 %-м нейтральном формалине. Макропрепарат изучали визуально и рентгенологически. После деминерализации кости готовили

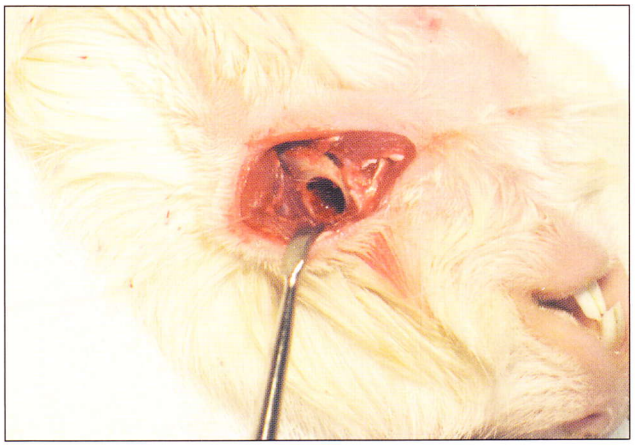

Рис. 1. Сквозной дефект, создаваемый корончатой фрезой
Fig. 1. Perforating defect created by a crown cutter

парафиновые срезы, окрашивали гематоксилином и эозином и выполняли световую микроскопию.

Результаты и обсуждение

В цитологических мазках полученного из липоаспирата материала при окрашивании по способу Романовского – Гимзы на оксифильном фоне выявляются клетки двух типов: вытянутые веретеновидные с плотным гомогенно окрашенным ядром и скудной цитоплазмой, а также более крупные округлой формы с темным гранулированным ядром и гетерогенной цитоплазмой (рис. 2).

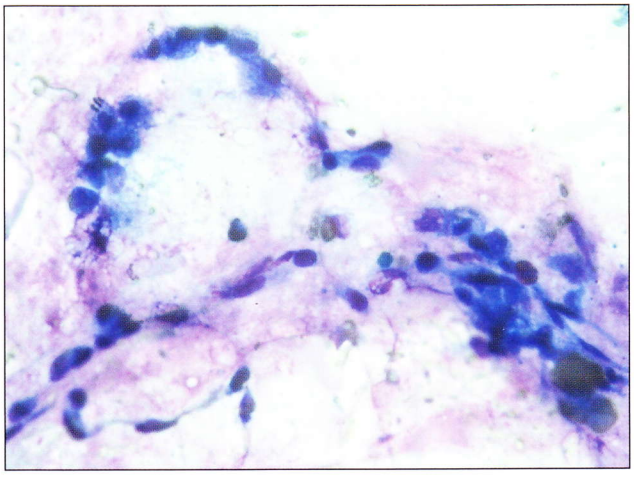

Рис. 2. Цитологический мазок липоаспирата, обработанного по методике P. A. Zuk. Окраска по способу Романовского – Гимзы. x400
Fig. 2. Lipoaspirate smear for cytological examination prepared by the method of P.A. Zuk. Romanovsky-Giemsa staining. x400

При изучении макропрепаратов нижней челюсти обнаружены существенные различия между подвергшимися вмешательству симметричными участками одной и той же кости. Так, область дефекта, в которую были трансплантированы стромальные клетки, оказалась заполненной твердой тканью, в то время как на стороне контроля имелся сквозной дефект кости округлой формы с гладкими краями, заполненный рубцовой тканью (рис. 3). Рентгенологически на стороне опыта область дефекта всегда имела более высокую плотность, чем на стороне контроля, и была приближена к плотности окружающей натуральной кости (рис. 4).

Рис. 3. Макропрепарат нижней челюсти морской свинки через 12 нед после трансплантации
Fig. 3. Mandibular macropreparation 12 weeks after transplantation

Рис. 4. Рентгенограмма через 12 нед после трансплантации
Fig. 4. X-ray image obtained 12 weeks after transplantation

При микроскопии срезов, окрашенных гематоксилином и эозином, на месте трансплантации стромальных клеток идентифицирована зрелая минерализованная кость. Надкостница утолщена. Встречаются демаркационные зоны повышенного обызвествления в участках, не покрытых надкостницей. Определяется слой компактной кости, в которой первичные и вторичные остеоны четко разграничиваются цементными линиями реверсивногго типа. Ремоделированная структура зрелой кости содержит большое количество витальных остеоцитов. Средняя часть зоны регенерации представлена губчатой костью с хорошо выраженными трабекулами и костномозговыми ячейками. Поверхность трабекул в составе первичной спонгиозы, определяемой ещё в эти сроки, выстлана слоем активных остеобластов, видны хорошо васкуляризованные межтрабекулярные пространства. В контроле костного врастания не обнаружено, промежуток между краями дефекта заполнен фиброзной тканью (рис. 5).

Костная ткань обладает высоким регенераторным потенциалом. Однако он часто ограничивается следующими факторами: недостаточной васкуляризацией, механической нестабильностью, большими по размеру дефектами, влиянием конкурентных тканей с высоким пролиферативным потенциалом [1]. Аутогенная кость рассматривается как «золотой стандарт» для замещения костных дефектов, так как обладает высокими остеиндуктивными и остеокондуктивными свойствами. При этом аутотрансплантация кости имеет серьезные ограничения, связанные с дополнительной травмой донорской зоны, резорбцией некровоснабжаемых участков кости, исключительной технической сложностью пересадки лоскутов на питающей ножке [2].

В настоящее время как перспективный рассматривается подход, основанный на использовании кост-

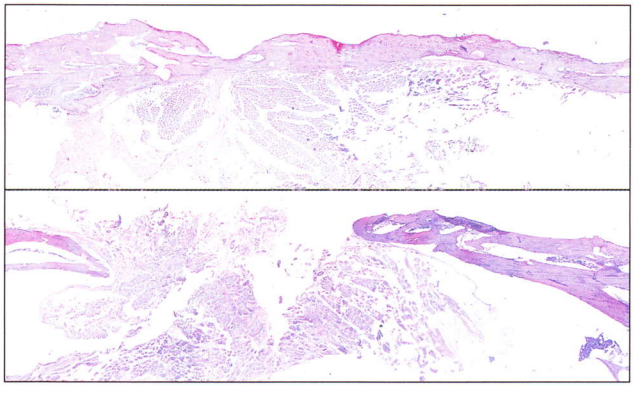

Рис. 5. Микропрепарат поперечного среза нижней челюсти через 12 нед после трансплантации. Окраска гематоксилином и эозином. x100
Fig. 5. Cross section through the mandible (micropreparation) 12 weeks after transplantation. Staining with hematoxylin and eosin. x100

номозговых мезенхимальных стволовых клеток [3, 4]. Ещё в экспериментах А. Я. Фриденштейна было установлено, что пересадка фрагментов костного мозга в несвойственное (гетеротопное) место, например, под кожу, в мышцу, под капсулу почки, ведет к образованию кости [5]. Теоретические разработки проблемы остеогенных клеток-предшественников легли в основу пилотных работ по клиническому применению аутогенного костного мозга для замещения как местно-специфических костных дефектов, так и ликвидации симптомов, ассоциированных с остеопорозом и несовершенным остеогенезом [6]. Для регенерации кости наиболее часто применяли костномозговые фибробластоподобные негемопоэтические клетки-предшественники после предварительного культивирования в течение 3–4 недель в остеогенной среде [7–10], реже использовали нативный аспират костного мозга в смеси с резорбируемым матриксом или носителем [11, 12]. Однако широкое клиническое использование костного мозга в качестве источника остеогенных клеток проблематично, так как процедура его получения сложна и в результате удается собрать малое количество клеток. Необходимое в таких случаях культивирование занимает дополнительное время и ограничивает клиническую ценность клеток из-за постепенной потери ими в ходе размножения ex vivo пролиферативного потенциала и способности к дифференцировке. Очень тревожащими являются данные о том, что при пассировании появляются трансформированные клетки, способные к канцерогенезу in vivo [13].

Поэтому, на наш взгляд, предпочтительным источником остеогенных клеток для реализации тканеинженерного подхода в клинической практике может стать жировая ткань. Она, так же как костный мозг, является производной эмбриональной мезенхимы и содержит легко отделяемую строму с фибробластоподобными клетками-предшественниками. При сравнительном изучении мезенхимальных стволовых клеток костного мозга и стромальных фибробластоподобных клеток жировой ткани (их называют по-разному: «клетки процессированного липоаспирата», «стромально-васкулярная фракция жировой ткани», «стволовые клетки жировой ткани») не выявлено существенных различий ни по фенотипическим характеристикам, ни по способности к мультилинейной дифференцировке [14–17]. Обычный объем жировой ткани, который может быть получен у человека под местной анестезией, легко достигает 200 мл и содержит более миллиона остеогенных клеток, что примерно в 40 раз больше, чем в максимальной 40 мл порции костного мозга [18, 19]. Таким образом, простая селекция нужных клеток из большого, практически неограниченного объема «клеточной руды» позволяет получить достаточное количество пластического материала для стимуляции остеогенеза.

Пастообразная консистенция трансплантата обеспечивает максимальную площадь контакта с окружающими тканями и высокую скорость проникновения в него клеток воспринимающего ложа, создавая условия для быстрой перестройки вновь образованной кости в соответствии с условиями механической нагрузки (нет резорбируемого остова).

Для направленной дифференцировки мультипотентных клеток-предшествеников необходим специфический индуктор. Известно, что в искусственных условиях остеогенную дифференцировку стволовых клеток вызывают с помощью трех сигналов: β-глицерофосфата, аскорбиновой кислоты и дексаметазона [20, 21]. Доказанным естественным остеоиндуктором является костный морфогенный белок (КМБ) [22, 23]. В настоящее время проведены клинические испытания рекомбинантного человеческого КМБ, получены обнадеживающие результаты. Тем не менее процитируем Лео И. Куппа: «Чтобы костеобразование было оптимальным, необходим целый ряд событий... Подражание целлюлярным превращениям, связанным с ростом костной ткани, является более сложным, чем использование одного цитокина или фактора роста» [24]. Инсулиноподобный фактор роста – 1 (IGF-1), простагландин E2 (PGE2), трансформирующий фактор роста – β (TGF-β) являются синергистами КМБ при пролиферации и дифференцировке мультипотентных клеток в клетки, продуцирующие кость. Фибробластические факторы роста действуют как митогенные и хемотаксические для остеобластов и способствуют ангиогенезу. Тромбоспондин, фибронектин, костный сиалопротеин, остеопонтин обеспечивают межклеточное взаимодействие и связывают ионизированный кальций. Остеокальцин способствует ремоделированию костной ткани [25]. В нашей работе в качестве остеоиндуктора использована измельченная аутокость, в минимальном количестве добавляемая в клеточный трансплантат. Можно предположить, что эти частицы травмированной кости, по аналогии с репаративным процессом при переломах, создают условия для «пробуждения пролиферативных потенций» [26]. Выделяемые ими ростовые факторы и неколлагеновые белки обладают высокой биологической активностью и, воздействуя на клетки-мишени трансплантата, стимулируют остеогенез наиболее естественным образом.

Таким образом, исследование показывает, что дефект кости может быть устранен путем трансплантации в область изъяна аутологических свежевыделенных стромальных клеток жировой ткани, причем без предварительного культивирования. Индуктором остеогенной дифференцировки может служить небольшое количество нативной измельченной аутокости. Свойства клеточных элементов стромальной фракции жировой ткани и перспективы её применения в эксперименте и клинике требуют дальнейшего исследования.

ЛИТЕРАТУРА

1. *Перова, М. Д.* Ткани пародонта: норма, патология, пути восстановления / М. Д. Перова. – М.: Триада Лтд., 2005. – 312 с.
2. *Белоусов, А. Е.* Пластическая, реконструктивная и эстетическая хирургия / А. Е. Белоусов. – СПб.: Гиппократ, 1998. – 744 с.
3. *Mauney, J.R.* Role of adult mesenchymal stem cells in bone tissue engineering applications: current status and future prospects / J. R. Mauney, V. Volloch, D. L. Kaplan // Tissue Eng. – 2005. – Vol. 11(5-6). – P. 787–802.
4. *Sonoyama, W.* Skeletal stem cells in regenerative medicine / W. Sonoyama [et al.] // Curr Top Dev Biol. – 2005. – Vol. 67. – P. 305–323.
5. *Фриденштейн, А. Я.* Клетки-предшественники для остеогенной и кроветворной тканей. Анализ гетеротопных трансплантатов костного мозга / А. Я. Фриденштейн [и др.] // Цитология. – 1968. – Т. X, № 5. – С. 557–567.
6. *Horwitz, E.M.* Isolated allogenic bone marrow-derived mesenchymal cells engraft and stimulate growth in children with osteogenesis imperfecta: Implications for cell therapy of bone / E. M. Horwitz [et al.] // Proc Natl Acad Sci USA. – 2002. – Vol. 99. – P. 8932–8937.
7. *Осепян, И. А.* Лечение несросшихся переломов, ложных суставов и дефектов длинных костей трансплантацией аутологичных костномозговых фибробластов, выращенных in vitro и имплантированных в АГМ / И. А. Осепян [и др.] // Ортопедия, травматология и протезирование. – 1987. – Т. 9. – С. 59–61.
8. *Abukawa, H.* Reconstruction of mandibular defects with autologous tissue-engineered bone / H. Abukava [et al.] // J Oral Maxillofac Surg. – 2004. – Vol. 62 (5). – P. 601–606.
9. *Kitoh, H.* Transplantation of marrow-derived mesenchymal stem cells and platelet-rich plasma during distraction osteogenesis – a preliminary result of three cases / H. Kitoh [et al.] // Bone. – 2004. – Vol. 35 (4). – P. 892–898.
10. *Yamada, Y.* Translational research for injectable tissue-engineered bone regeneration using mesenchymal stem cells and platelet-rich plasma: from basic research to clinical case study / Y. Yamada [et al.] // Cell Transplant. – 2004. – Vol. 13 (4). – P. 343–355.
11. *Regauer, M.* New-bone formation by osteogenic protein-1 and autogenic bone marrow in a critical tibial defect model in sheep / M. Regauer [et al.] // Zentralbl Chir. – 2005. – Vol. 130 (4). – P. 338–345.
12. *Soltan, M.* A new «platinum standard for bone grafting: autogenous stem cells / M. Soltan [et al.] // Implant Dent. – 2005 – Vol. 14 (4) – P. 322–325.
13. *Wang, Y.* Outgrowth of a transformed cell population derived from normal human BM mesenchymal stem cell culture / Y. Wang [et al.] // Cytotherapy. – 2005. – Vol. 7 (6). – P. 509–519.
14. *De Ugarte, D.A.* Comparison of multi-lineage cells from human adipose tissue and bone marrow / De Ugarte [et al.] // Cells Tissues Organs. – 2003. – Vol. 174. – P. 101–109.
15. *Zuk, P.A.* Multilineage cells from human adipose tissue: implication for cell-based therapies / P. A. Zuk [et al.] // Nissue Eng. – 2001. – Vol. 7. – P. 211–228.
16. *Zuk, P.A.* Human adipose tissue is a source of multipotent stem cells / P. A. Zuk [et al.] // Mol Biol Cell. – 2002. – Vol. 13. – P. 4279–4295.
17. *Карпюк, В. Б.* Сравнительная характеристика мезенхимальных стволовых клеток костного мозга и жировой ткани / В. Б. Карпюк, С. В. Коченова, М. Г. Шубич // Анналы пластической, реконструктивной и эстетической хирургии. – 2005. – № 2. – С. 46–51.
18. *Aust, L.* Yield of human adipose-derived adult stem cells from liposuction aspirates / L. Aust [et al.] // Cytotherapy. – 2004. – Vol. 6. – P. 7–14.
19. *Strem, B.M.* Multipotential differentiation of adipose tissue-derived stem cells / B. M. Strem [et al.] // Keio J Med. – 2005. – Vol. 54 (3). – P. 132–141.
20. *Minguell, J.J.* Mesenchymal stem cells / J. J. Minguell, A. Erices and P. Conget // Exp. Biol. and Med. – 2001. – Vol. 226. – P. 507–520.
21. *Pittenger, M.F.* Multilineage potential of adult human mesenchymal stem cells / M. F. Pittenger [et al.] // Science. – 1999. – Vol. 284. – P. 143–147.
22. *Carstens, M.H., Chin M., Li X.J.* In situ osteogenesis: regeneration of 10-cm mandibular defect in porcine model using recombinant human bone morphogenetic protein-2 (rhBMP-2) and Helistat absorbable collagen sponge / M. H. Carstens, M. Chin, X. J. Li // J Craniofac Surg. – 2005. – Vol. 16 (6). – P. 1033–1042.
23. *Volk, S.W.* Effects of osteogenic inducers on cultures of canine mesenchymal stem cells / S. W. Volk [et al.] // Am J Vet Res. – 2005. – Vol. 66 (10). – P. 1729–1737.
24. *Купп, Л. И.* Поверхности имплантатов и костеобразование. Клинический отчет / Л. И. Купп // Стоматолог. – 2002. – № 3. – С. 22–23.
25. Остеопороз / под ред. А. И. Воложина, В. С. Оганова. – М.: Практическая медицина. – 2005. – 238 с.
26. *Зайченко, И. Л.* Элементы к построению управления развитием регенеративного процесса костной ткани и вообще тканей / И. Л. Зайченко. – Львов, 1958.